

فريق دنا التطوعي

كلية طب الأسنان-جامعة دمشق

السنة الثانية



علم النسيج العام (العملي)

Histology Lab

فريق النسيج العملي

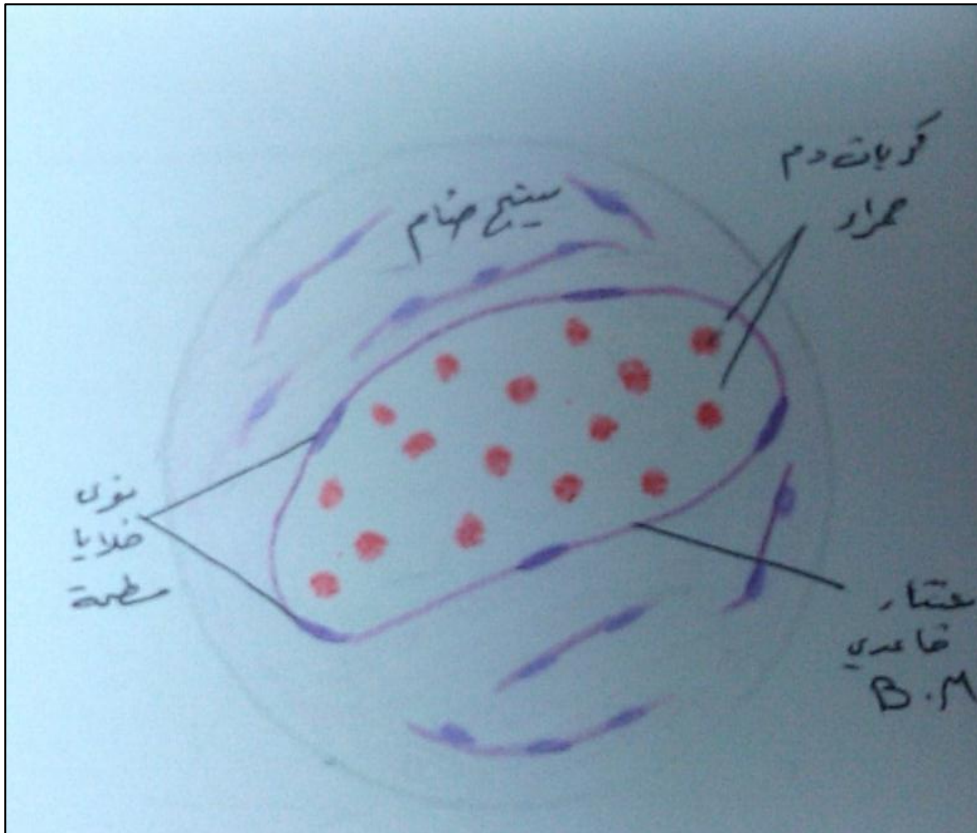


12

ملحق مذاكرة العملي

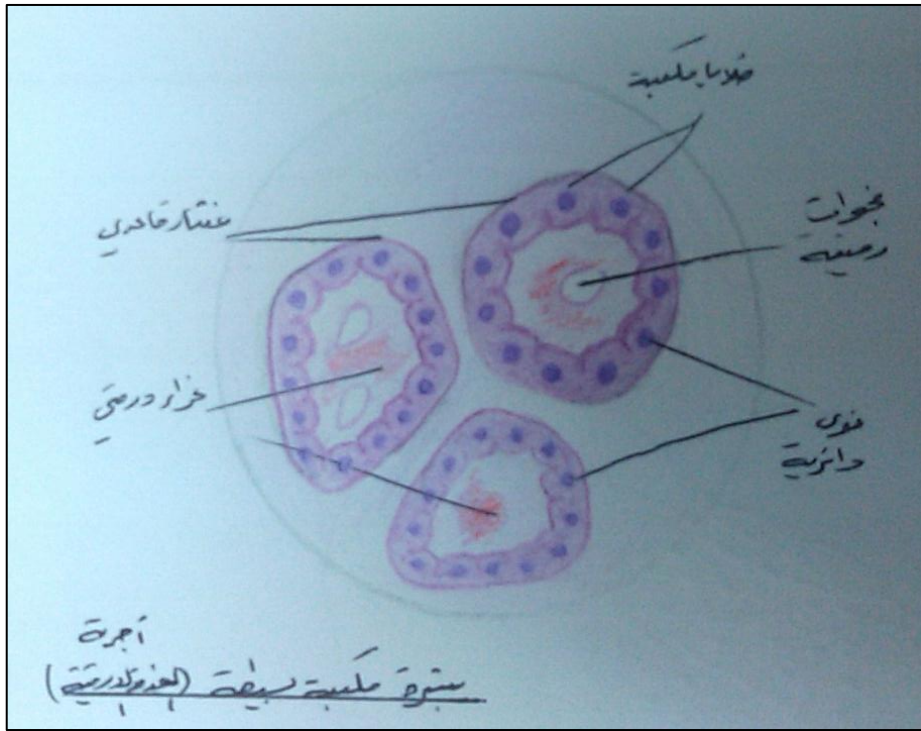
الجلسة الأولى "النسيج الظهاري"

وعاء دموي بالرحم (رصفية بسيطة)

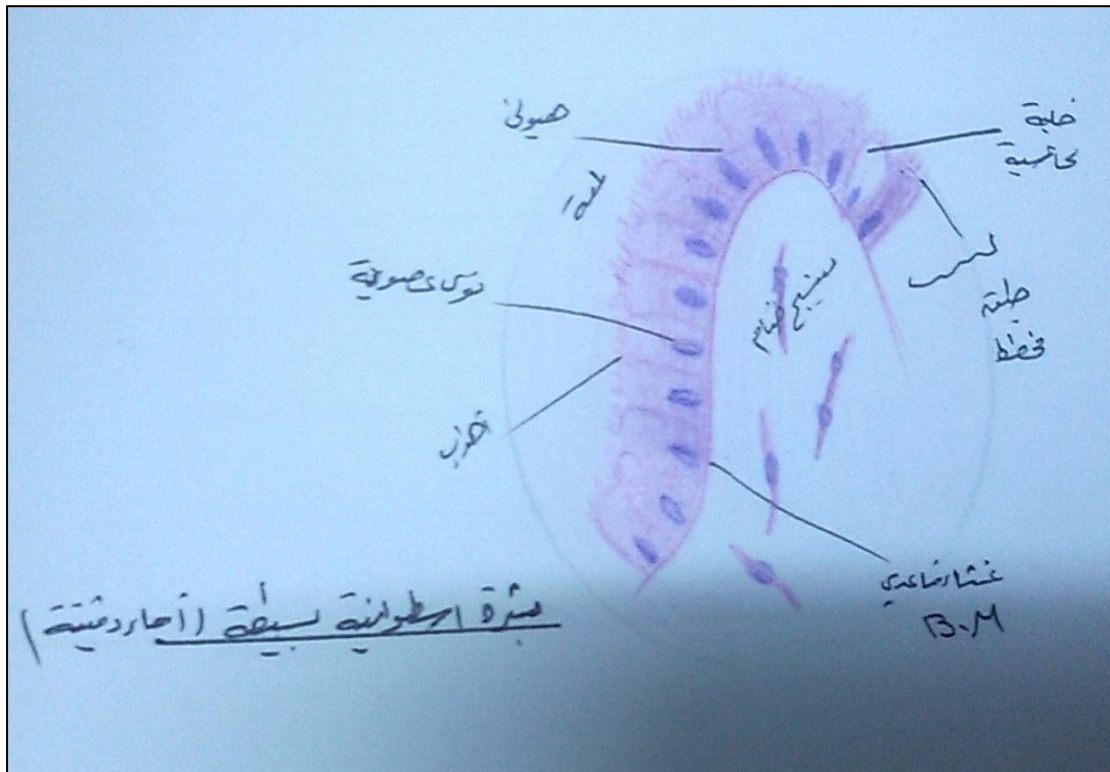




أجربة درقية (مكعبة بسيطة)

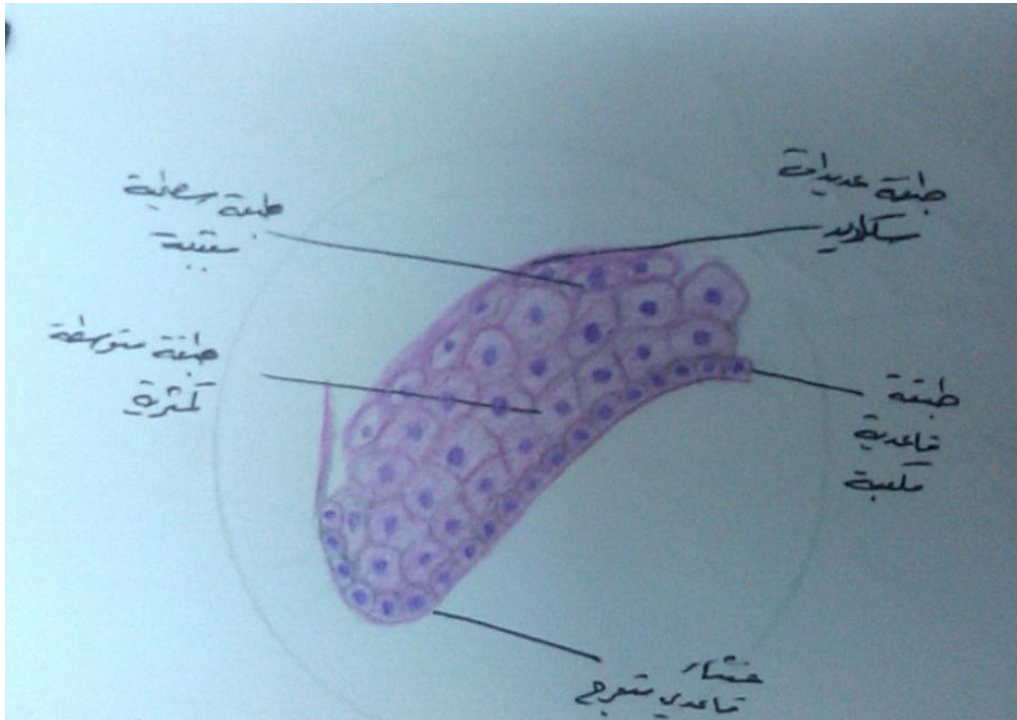


الأمعاء الدقيقة (أسطوانية بسيطة ذات طبق مخطط)



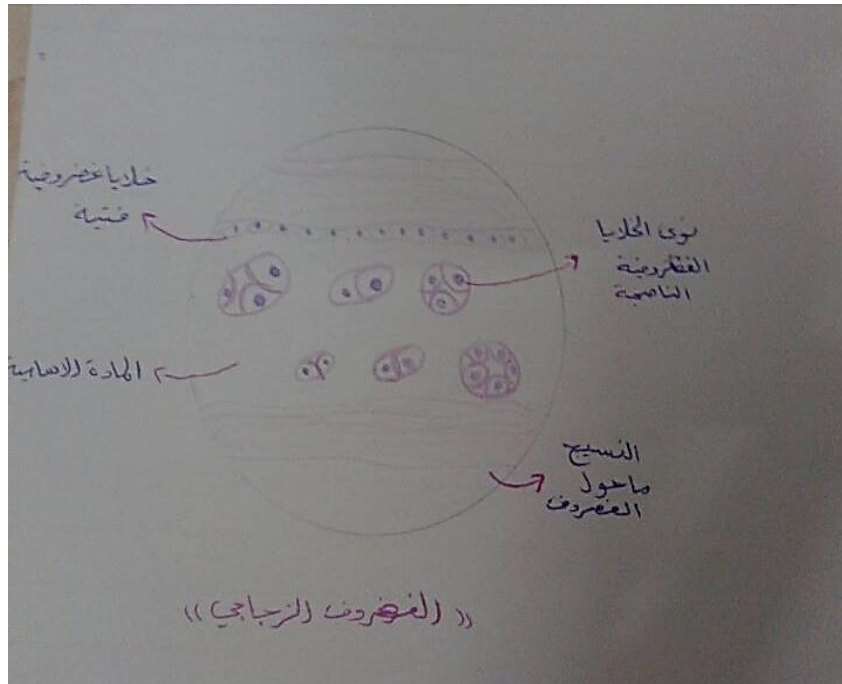

مطبقة انتقالية بالمثانة

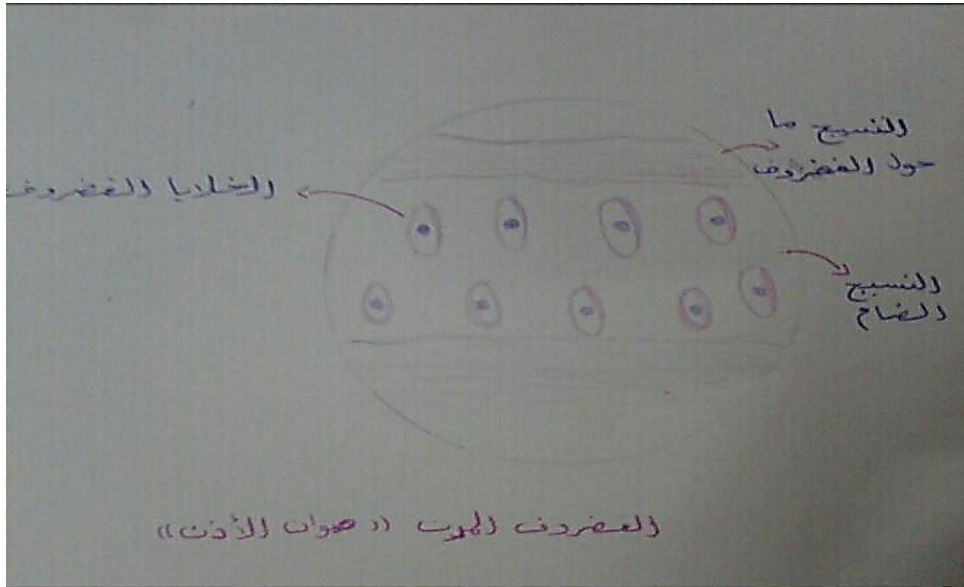


الجلسة الثانية "النسيج الضام"

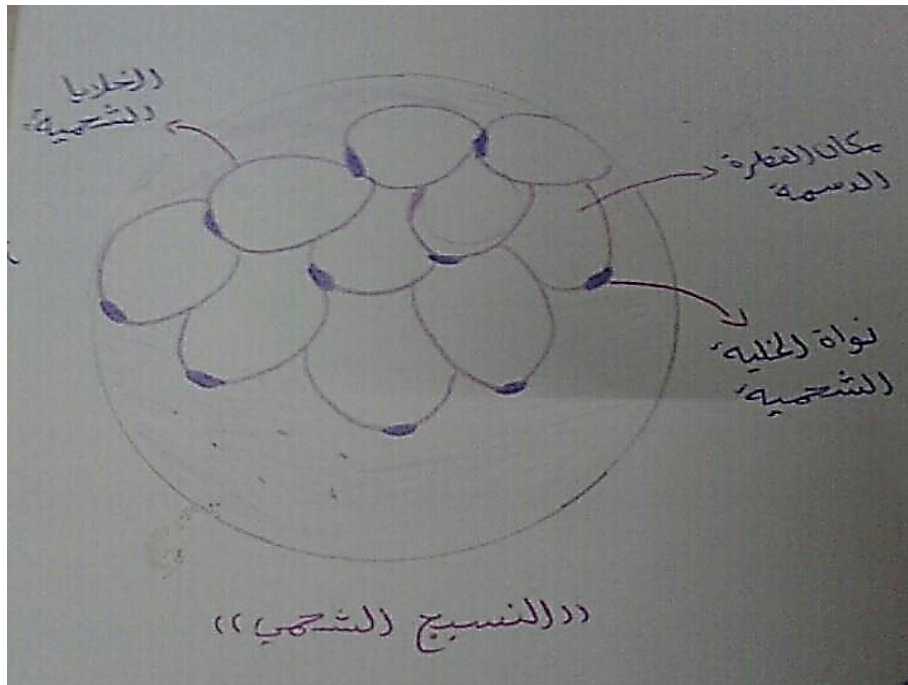
غضروف زجاجي



غضروف مرن

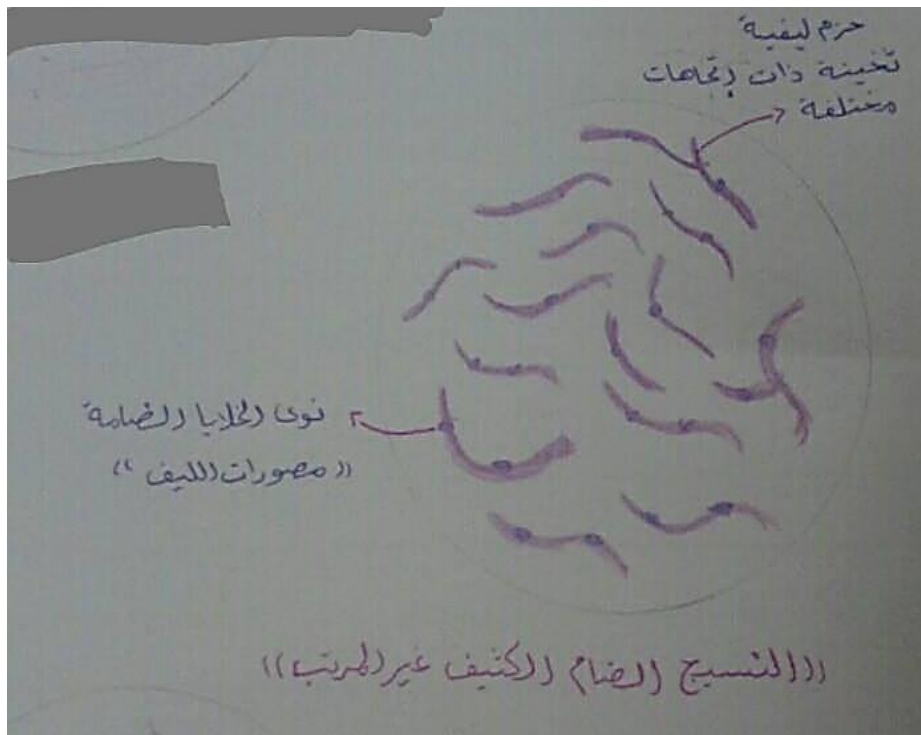


نسيج شحمي






أدمة الجلد

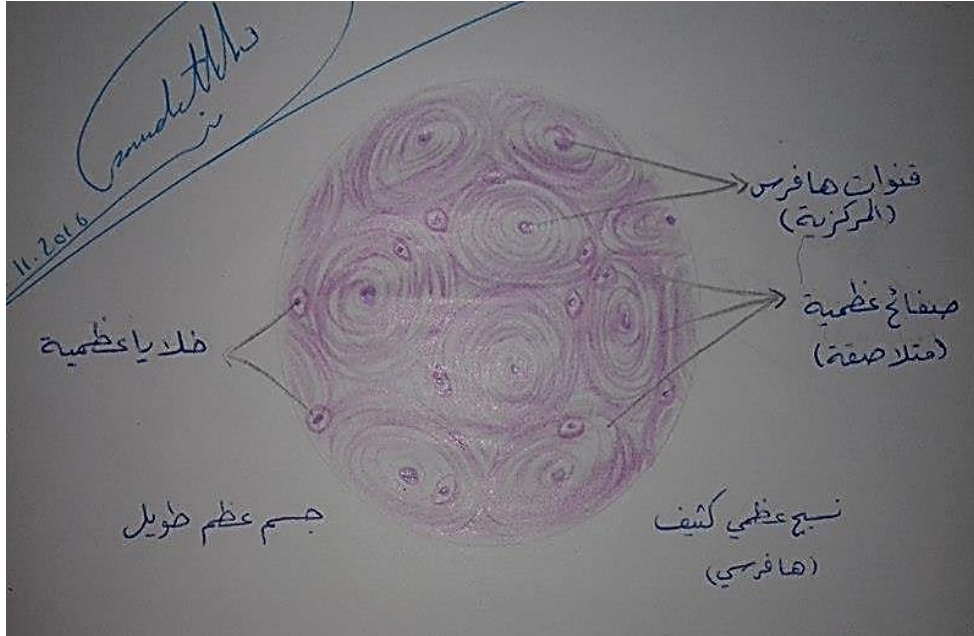


الجل السري

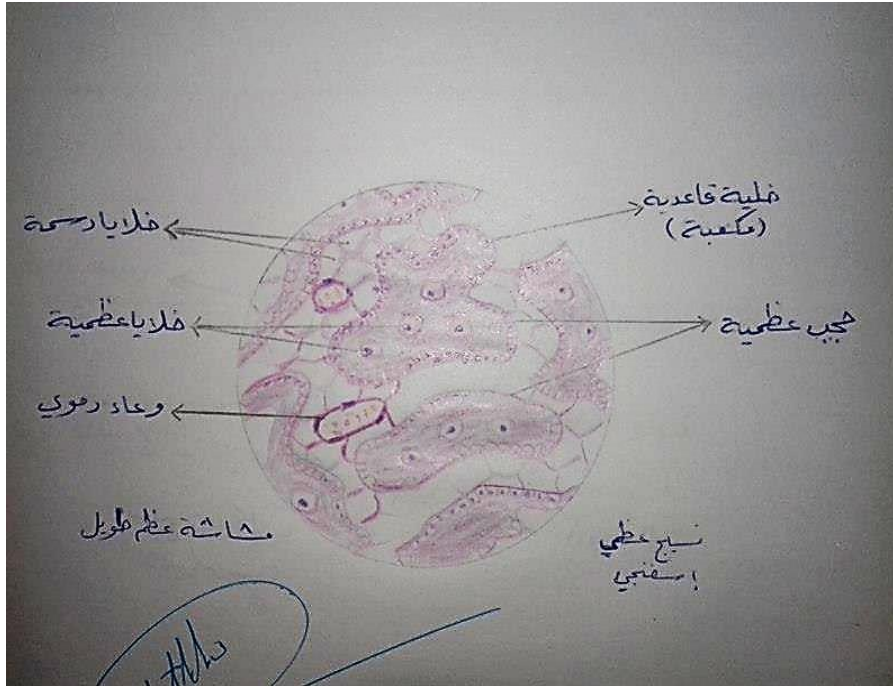

الجلسة الثالثة: "النسيج العظمي"

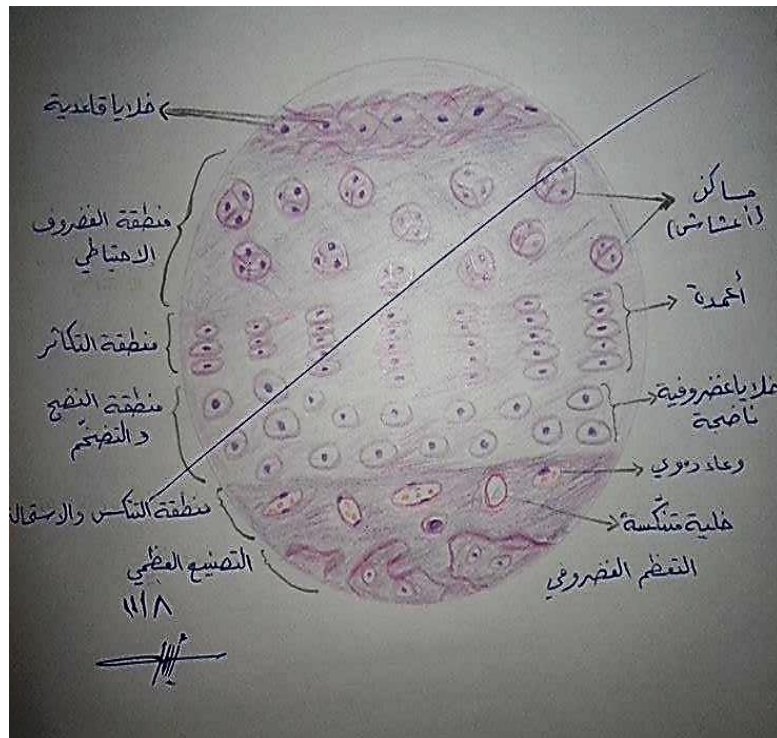
النسيج العظمي الكثيف



النسيج العظمي الإسفنجي

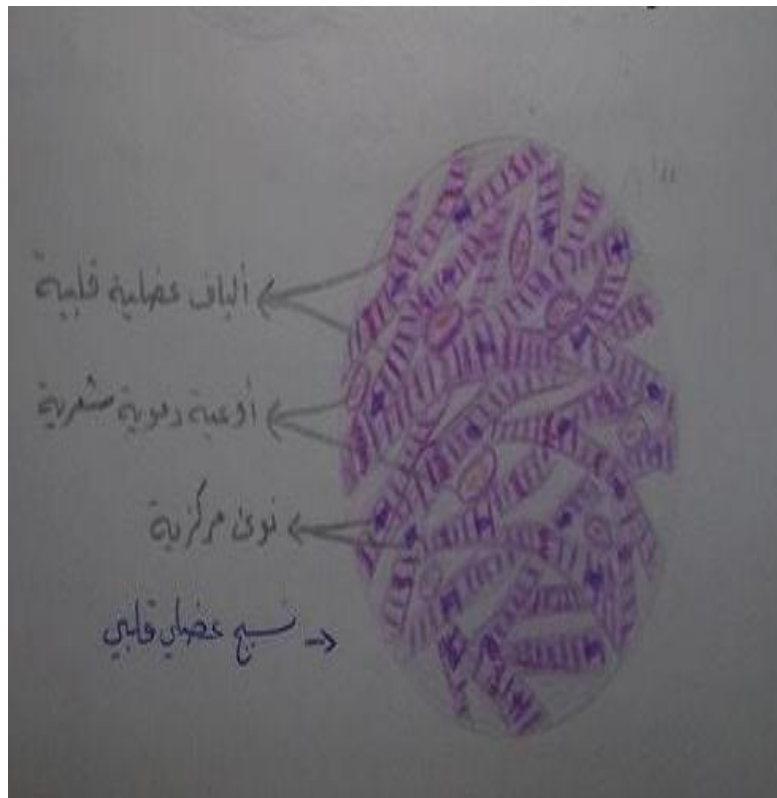


النسج الفصروي

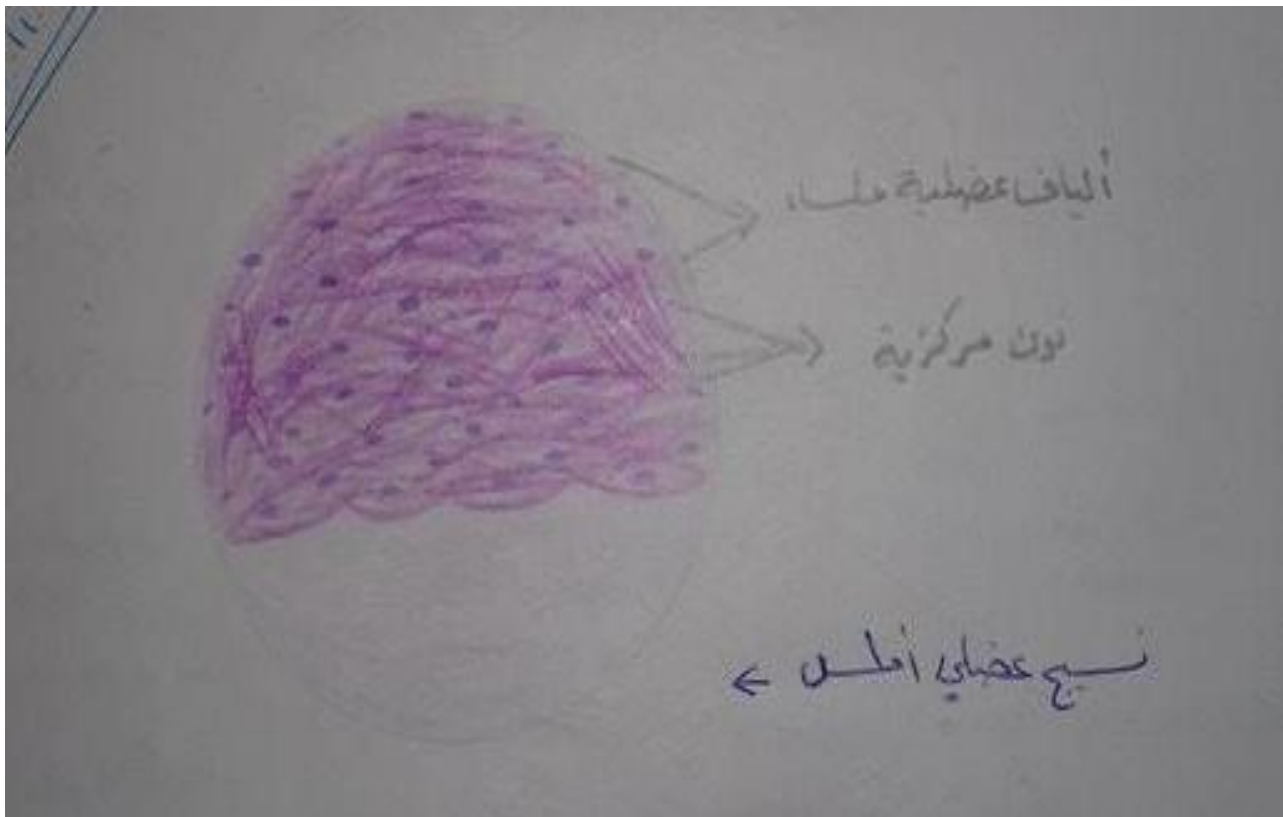


الجلسة الرابعة: "النسيج العظمي"

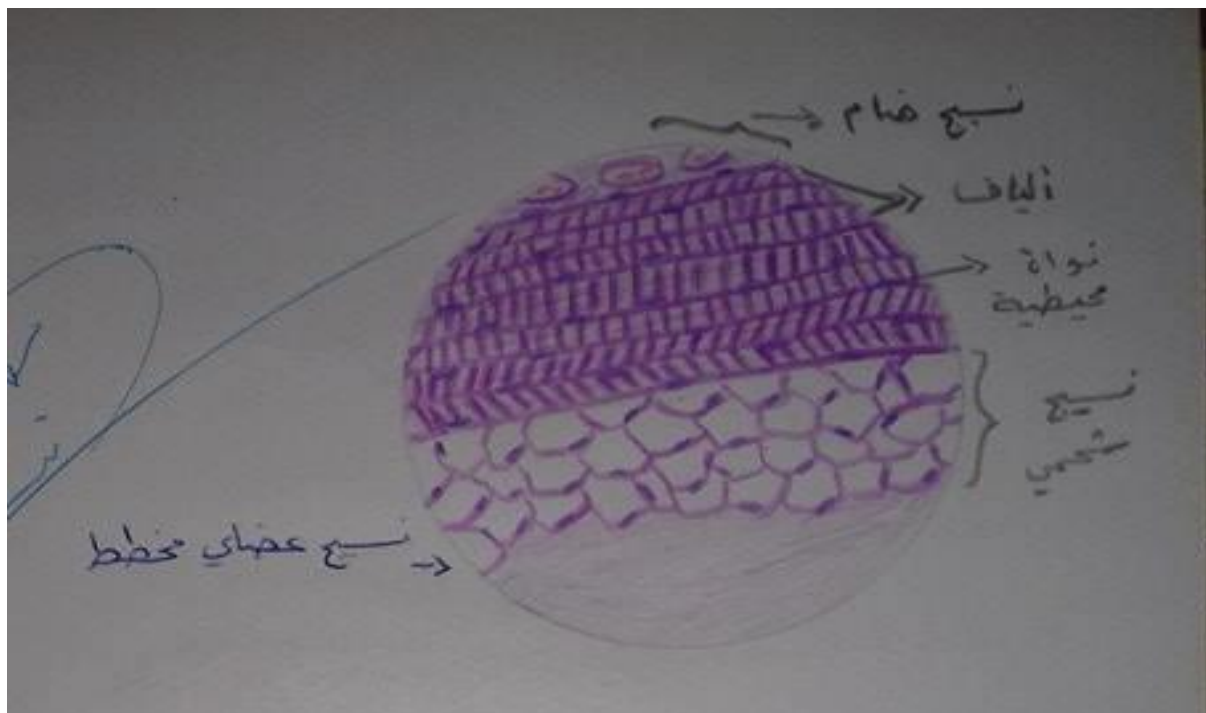
العلة القلبية:



المضلة الملساء

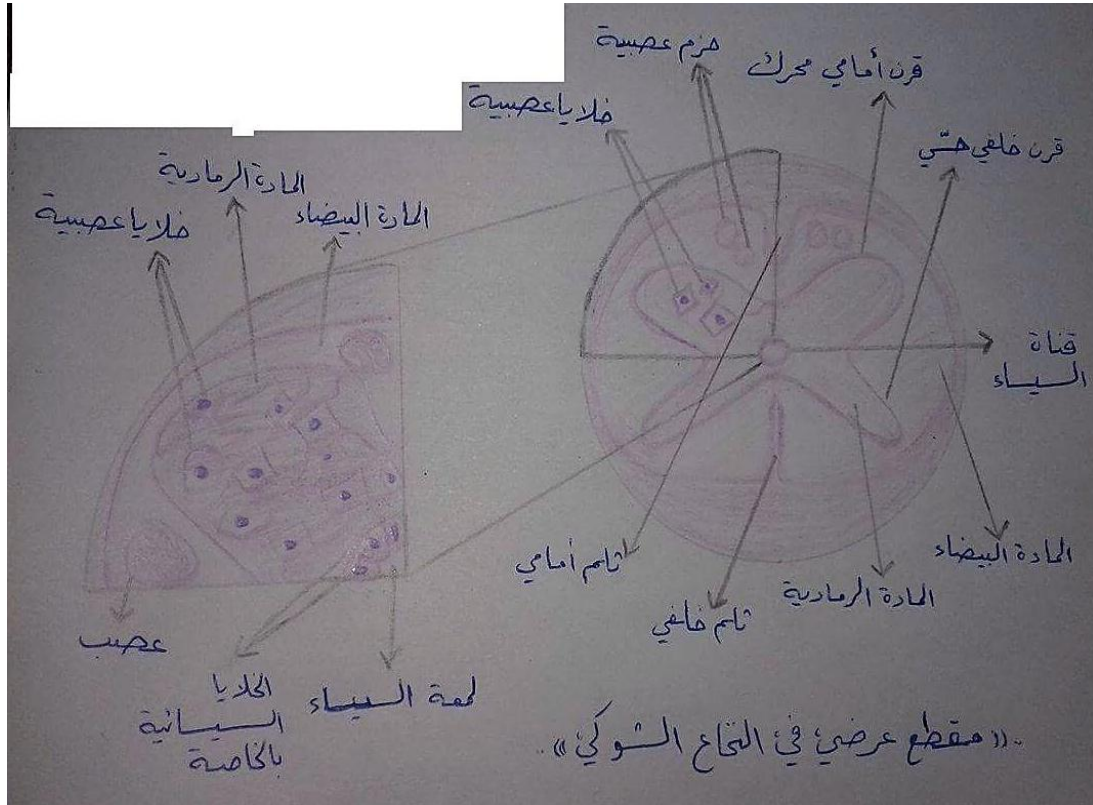


المضلة الهيكلية:

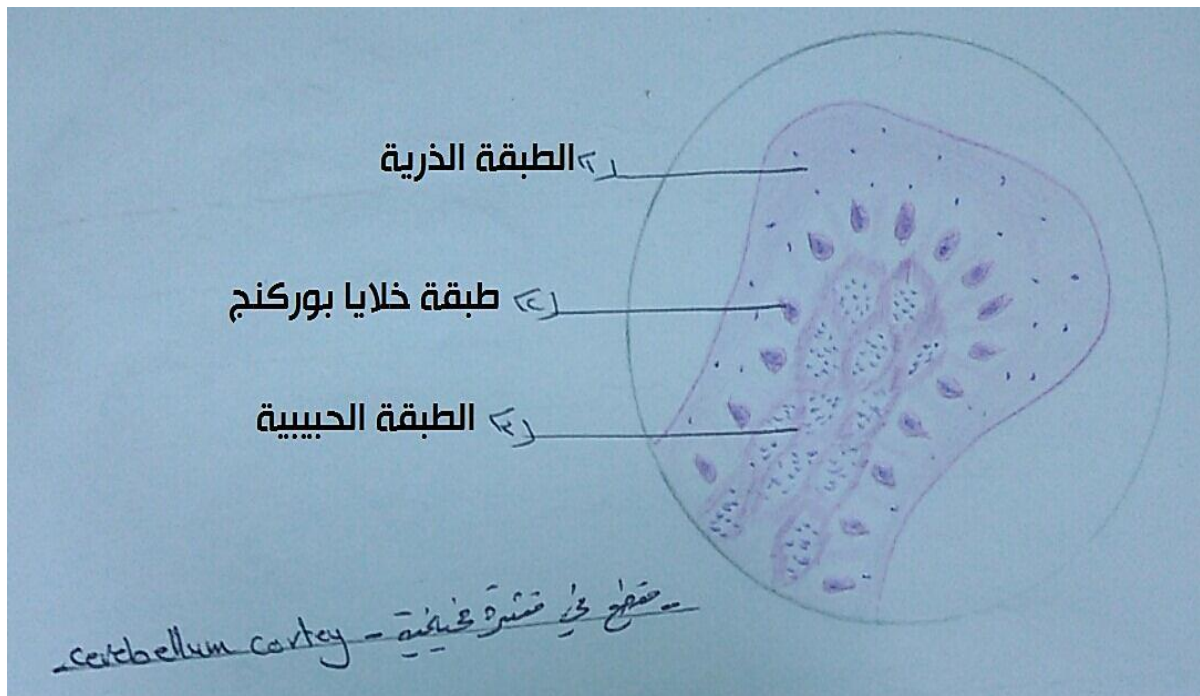


الجلسة الخامسة "النسيج العصبي"

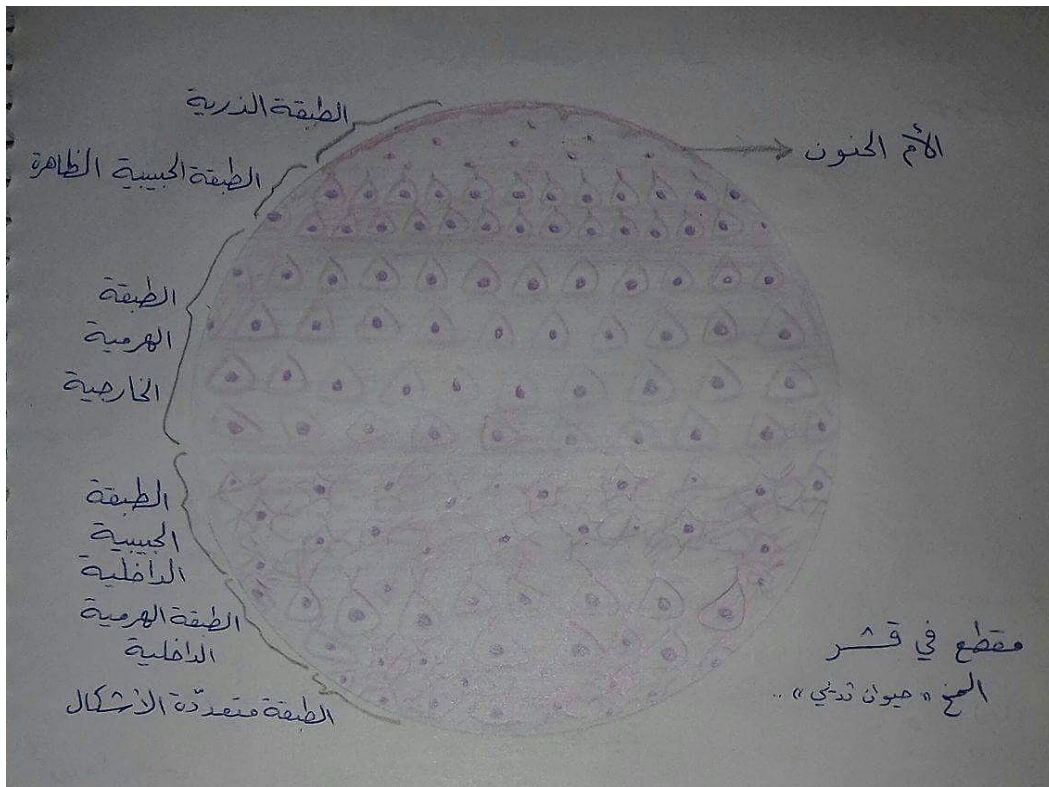
النخاع الشوكي



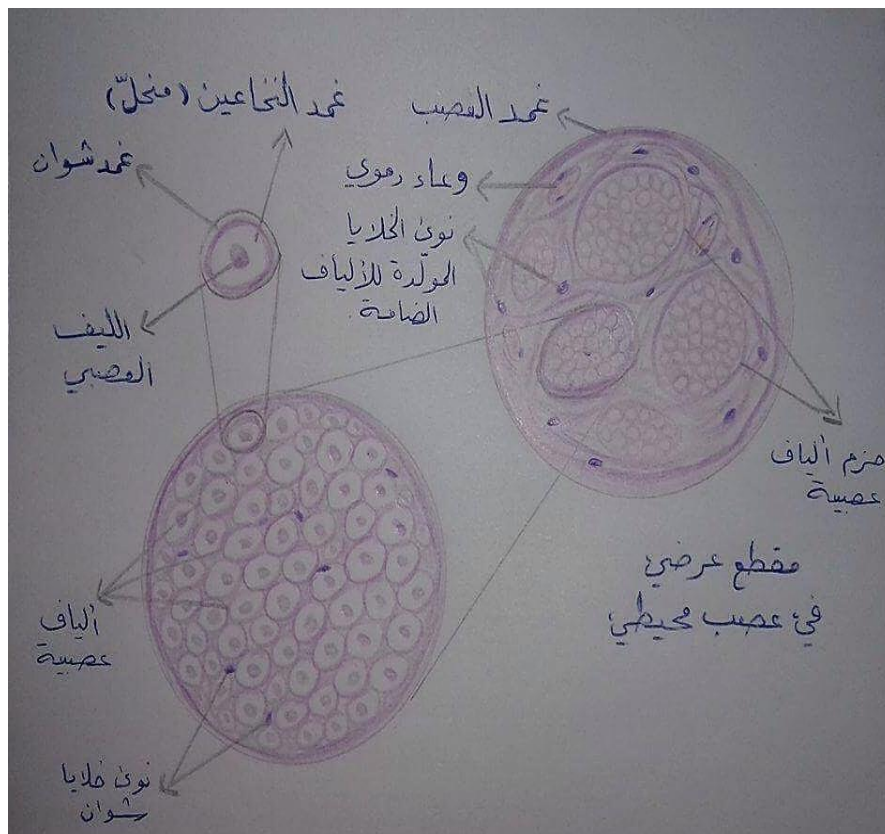
قشرة مخيخية



قشرة المخ



عصب محيطي





فريق النسج العملي

لا ننسونا من دعائكم * __ *

DNA DENT 2020

